

# A radiofrequência fracionada no tratamento de líquen escleroso vulvar: um relato de caso

## *Fractional radiofrequency in the treatment of vulvar lichen sclerosus: a case report*

Márcia Farina Kamilos<sup>1</sup>, Silmara Andalaft Fialho<sup>1</sup>

### Descritores

Líquen escleroso vulvar; Prurido vulvar; Atrofia; Radiofrequência; Corticosteroides

### Keywords

Vulvar lichen sclerosus; Vulvar itching; Atrophy; Radio frequency; Corticosteroids

### Submetido:

10/09/2020

### Aceito:

13/11/2020

1. Departamento de Ginecologia, Hospital Heliópolis, São Paulo, SP, Brasil.

### Conflito de interesses:

Nada a declarar.

### Autora correspondente:

Márcia Farina Kamilos  
Rua Cônego Xavier, 276, Cidade Nova Heliópolis, 04231-030, São Paulo, SP, Brasil.  
mfkamilos@terra.com.br

### Como citar?

Kamilos MF, Fialho SA. A radiofrequência fracionada no tratamento de líquen escleroso vulvar: um relato de caso. Femina. 2020;48(12):764-8.

### RESUMO

O líquen escleroso vulvar (LEV) é uma doença dermatológica crônica de etiologia incerta, caracterizada por prurido intenso e atrofia progressiva. O corticosteroide tópico de longo prazo é o tratamento de primeira linha para LEV. No entanto, esse tratamento requer a colaboração da paciente, está associado a efeitos colaterais adversos e algumas pacientes não respondem aos corticosteroides. O tratamento com tecnologias térmicas e fototérmicas tem sido estudado como terapia alternativa ou complementar para melhorar os sintomas de LEV e o trofismo cutâneo. A radiofrequência fracionada microablativa é usada em dermatologia para melhorar o trofismo tecidual. Também tem sido usada em pacientes ginecológicas para tratar a atrofia vulvovaginal, estimulando a neocolagênese dérmica e a neoelastogênese. Apresentamos o caso de uma mulher de 39 anos com LEV refratária que foi tratada com aplicações locais de radiofrequência fracionada microablativa. Ela apresentou melhora satisfatória dos sintomas e do trofismo vulvar em longo prazo, sem necessidade do uso de corticosteroides.

### ABSTRACT

*Vulvar lichen sclerosus (VLS) is a chronic dermatological disease of unclear etiology characterized by severe itching and progressive atrophy. Long-term topical corticosteroid is the first-line treatment for VLS. However, this treatment requires patient compliance, is associated with adverse side effects, and some patients do not respond to corticosteroids. Treatment with thermal and photothermal technologies have been studied as alternative or complementary therapies to improve VLS symptoms and skin trophism. Microablative fractional radiofrequency (MFR) is used in dermatology to improve tissue trophism. It has also been used in gynecological patients to treat vulvovaginal atrophy by stimulating dermal neocollagenesis and neoelastinogenesis. We present the case of a 39-year-old woman with refractory VLS who was treated with local applications of microablative fractional radiofrequency. She had satisfactory, long-term, improvement of symptoms and vulvar trophism, and stopped using corticosteroids.*

### INTRODUÇÃO

O líquen escleroso vulvar (LEV) é uma doença dermatológica crônica que afeta principalmente mulheres na pós-menopausa. Contudo, 7% a 15% de todas as pacientes são meninas pré-adolescentes, cuja doença pode se resolver espontaneamente durante a puberdade ou persistir por anos.<sup>(1)</sup> Embora a etiologia e a patogênese ainda não estejam esclarecidas, o LEV parece ser uma doença multifatorial que envolve mecanismos inflamatórios e imunológicos, os quais têm sido mais extensivamente estudados, e também fatores

hormonais, genéticos, infecciosos e traumáticos.<sup>(2)</sup> Os sintomas principais são prurido vulvar intenso, desconforto local e atrofia progressiva dos sulcos interlabiais, prepúcio do clitóris, pequenos lábios e vestibulo vulvar. Os achados histológicos típicos incluem homogeneização e hialinização do colágeno na derme superior, destruição da matriz e membrana basal, fragmentação das fibras de elastina, infiltrado inflamatório da derme e diminuição da vascularização.<sup>(3,4)</sup> O tratamento de primeira linha baseia-se no uso prolongado de corticoterapia tópica, com efeito dependente da correta aderência da paciente aos protocolos terapêuticos. O principal objetivo do tratamento é melhorar os sintomas e prevenir a transformação maligna do LEV pela via da neoplasia intraepitelial escamosa do tipo diferenciado, um precursor do carcinoma de células escamosas da vulva.<sup>(2,3,5)</sup>

Radiofrequência ou *laser* não ablativo, microablativo e fracionado, e indução percutânea de colágeno com microagulhas (IPCA®) são técnicas usadas para tratar distúrbios dermatológicos, tais como lúpus eritematoso, fotoenvelhecimento e cicatrizes hipertróficas, ou para melhorar o trofismo nas áreas facial, corporal e genital. O *laser* de dióxido de carbono fracionado vem sendo utilizado e estudado para tratamento do líquen escleroso.<sup>(6)</sup> O estímulo térmico na derme superficial e profunda desencadeia respostas locais que induzem a produção de proteínas de choque térmico, interleucinas, fator transformador de crescimento e estímulo da migração de fibroblastos, produzindo neocolagênese e neoelastogênese, promovendo a regeneração tecidual.<sup>(3,7-13)</sup>

Nosso objetivo foi verificar o impacto a curto e longo prazo da radiofrequência fracionada microablativa (RFM) no tratamento de paciente com LEV.

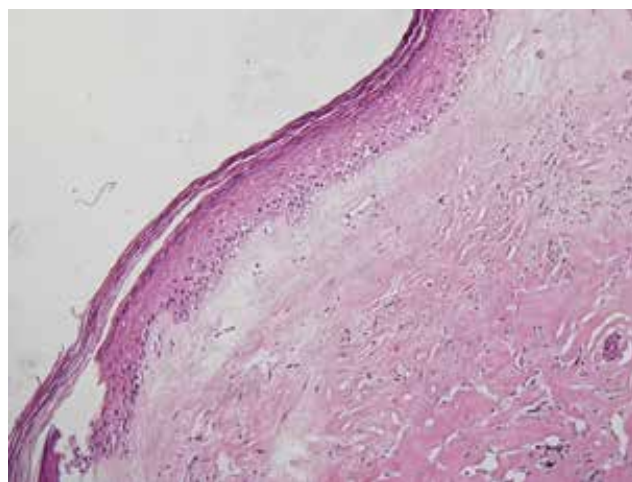
Apresentamos os resultados de curto e longo prazo de uma mulher com LEV refratário tratado com RFM, com a finalidade de promover melhora do trofismo e alívio mais prolongado dos sintomas. A paciente não apresentou efeitos adversos e ficou muito satisfeita com o resultado.

## RELATO DO CASO

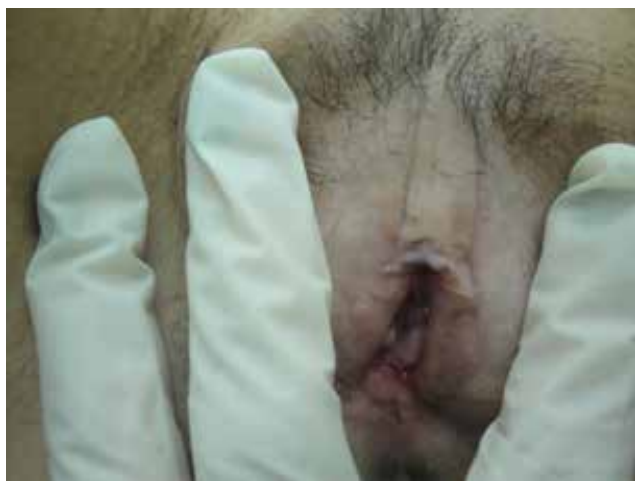A paciente tinha 39 anos, era professora escolar, de outra forma saudável, sem comorbidades e sem história familiar de doenças autoimunes. Referiu menarca e início da vida sexual aos 13 e 15 anos, respectivamente, bem como dois partos vaginais e utilização de vasectomia como método contraceptivo. Ela relatou que o prurido vulvar começou aos 13 anos de idade e que havia sido tratada para candidíase vulvovaginal recorrente, sem qualquer melhora. Em 2014, aos 33 anos, foi encaminhada para uma clínica especializada em ginecologia. O exame vulvar revelou áreas hipocrômicas nas porções internas dos grandes lábios e prepúcio clitoriano, um epitélio fino e opaco e ausência de espessamento focal e reabsorção dos pequenos lábios. O exame macroscópico mostrou epitélio vaginal e cervical de aspecto normal e conteúdo vaginal fluido sugestivo de vaginose

bacteriana, confirmada na citologia oncótica. Apesar do diagnóstico clínico compatível com LEV, optou-se por realizar biópsia vulvar para documentação do caso, em razão da longa história de sintomas sem tratamento específico e em concordância com a solicitação da paciente. O diagnóstico histológico confirmou LEV (Figura 1).

A paciente foi tratada com metronidazol creme vaginal, por sete dias. Ela também recebeu uma receita de pomada de propionato de clobetasol 0,05% para aplicar nas lesões vulvares duas vezes ao dia nos primeiros 15 dias e uma vez ao dia nos 15 dias seguintes; após reavaliação, a paciente relatou melhora significativa, e foi introduzido um regime de manutenção de três aplicações por semana por mais 30 dias e depois duas vezes por semana por mais 30 dias. Essa foi a primeira vez que ela foi tratada com um corticosteroide tópico para LEV. Na consulta de acompanhamento, a paciente relatou melhora significativa do prurido e foi instruída a realizar manutenção com corticoide de potência mais baixa – pomada de hidrocortisona 1% –, por causa do aspecto de epitélio vulvar fino. Durante o próximo 1,5 ano, nas suas visitas de rotina a cada três meses, a paciente relatou recorrência de prurido intenso, apesar das aplicações repetidas (autoprescritas) da pomada de propionato de clobetasol 0,05%. Ela recebeu uma receita de furoato de mometasona 1 mg/g creme para ser usado seguindo o mesmo regime da prescrição original de clobetasol. Os sintomas não melhoraram e a paciente voltou a usar a pomada de clobetasol, com melhora parcial temporária. Tendo em vista o prurido persistente, as lesões hipocrômicas vulvares e a atrofia (Figura 2), além da dispareunia, a paciente foi convidada a participar de



**Figura 1.** Histologia de amostra vulvar corada com hematoxilina e eosina mostrando atrofia epidérmica, degeneração de células basais, hiperqueratose e espongirose. Observe o edema superficial da lâmina própria com homogeneização do colágeno na derme superior e leve infiltração de linfócitos perivasculares (coloração H&E, aumento 100x). Conclusão do laudo: líquen escleroso vulvar. Exame realizado por Dante Simionato Netto, patologista do Hospital Heliópolis

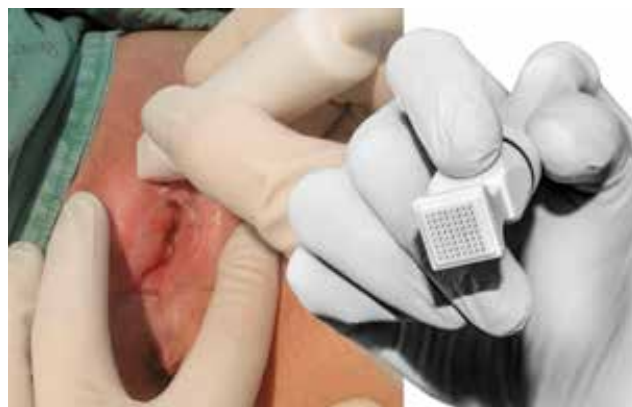

**Figura 2.** Vulva antes do tratamento com radiofrequência fracionada microablativa

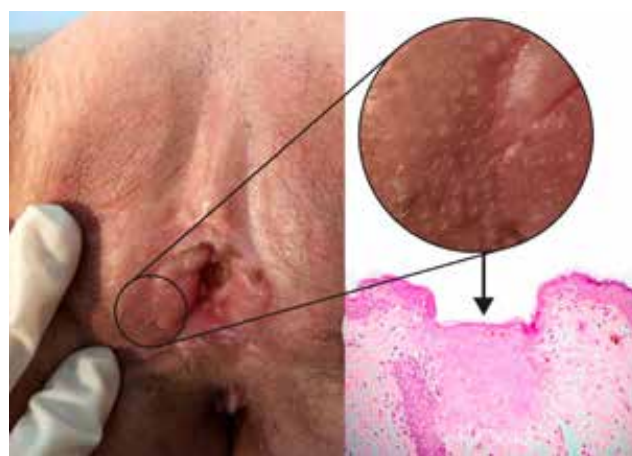
um protocolo experimental de RFM para melhorar o trofismo local e os sintomas clínicos. Ela consentiu e sua inclusão foi aprovada pelo conselho de revisão institucional (CAAE 58353416.2.0000.5449).

Ela recebeu seis aplicações de RFM no período de 1,5 ano. As aplicações foram feitas na área vulvar afetada e no introito vaginal, a cada 30-90 dias, utilizando o dispositivo Wavetric 6000 Touch com sistema Megapulse-HF-FRAXX (Loktal Medical Electronics, São Paulo, Brasil). Esse equipamento possui um gerador eletromagnético que produz uma frequência de oscilação de 4 megahertz com um circuito eletrônico de fracionamento de energia conectado a um eletrodo de pele. O eletrodo possui 64 microagulhas (0,2 mm de diâmetro e 0,8 mm de comprimento) posicionadas em oito colunas de oito agulhas cada, que produzem microablações em intervalos de 1 mm. A configuração de baixa energia fornece 222 mj e a configuração de média energia fornece 333 mj por ponto. Todas as sessões foram realizadas sob anestesia local com cremes de lidocaína 7% e tetracaína 7% na pele, 50-60 minutos antes do procedimento, e spray de lidocaína 10% apenas na mucosa do vestíbulo vulvar, 3 minutos antes do procedimento. A paciente foi colocada em posição de litotomia, e foi realizada antisepsia com clorexidina aquosa 0,2% e com solução salina estéril 0,9%. Por causa do epitélio fino e atrófico, usamos a configuração de baixa energia. Mantivemos o eletrodo perpendicular à pele e aplicamos uma leve pressão a cada pulso (Figura 3).

Cada sessão durou aproximadamente 15-20 minutos. O edema cutâneo leve e a vermelhidão que se seguiram desapareceram 1-3 horas após o procedimento. Os sinais de microablação (Figura 4) desapareceram da mucosa e da pele nos próximos três e cinco a sete dias, respectivamente. A paciente recebeu instruções para aplicar compressas locais de soro fisiológico frio e/ou creme de dexpanthenol 5% duas a três vezes por dia, por dois a cinco dias, e evitar relações sexuais por 10 dias após cada sessão.



**Figura 3.** Eletrodo FRAXX fracionado



**Figura 4.** Vulva após procedimento de RFM. Imagem superior direita: microablações amplificadas. Imagem inferior: histologia do efeito térmico

Após a primeira sessão, o prurido aumentou. A paciente foi tratada com creme de dexpanthenol e orientada de que, se necessário, poderia aplicar pomada de clobetasol. O prurido melhorou progressivamente após a segunda sessão e, ao final do primeiro ano de tratamento, a necessidade de corticosteroides locais diminuiu para uma a duas vezes por mês. Uma sessão de manutenção de RFM foi realizada seis meses após o término do tratamento, sendo repetida um ano depois. Com a melhora significativa e sustentada dos sintomas, a textura e a cor da pele e da mucosa também melhoraram (Figura 5). Nos 18 meses seguintes, a paciente relatou ter usado clobetasol por causa de dois episódios curtos de prurido. Em maio de 2020, a paciente relatou que não fez uso de corticosteroides locais no último 1,5 ano. Todas as sessões de RFM foram bem toleradas, sem complicações significativas ao longo do tratamento. A paciente continua a ser seguida. Se necessário, são programadas sessões anuais de manutenção de RFM.

A paciente foi solicitada a pontuar a intensidade do prurido em uma escala visual analógica de 10 pontos. A pontuação foi 10 antes de qualquer tratamento, 5

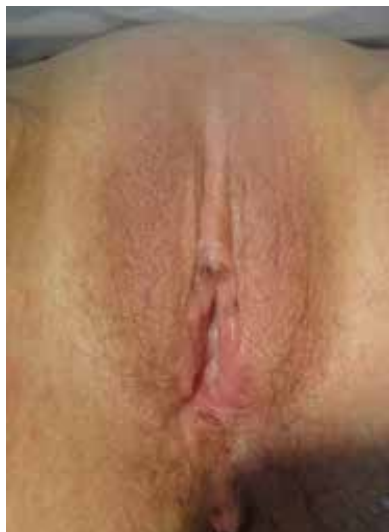

Figura 5. Vulva com trofismo de pele melhorado em 2019

com tratamento contínuo com corticosteroides locais e 3 após RFM anual (em razão de episódios de coceira leves e ocasionais que se resolveram espontaneamente sem a necessidade de corticosteroides locais). Usamos um questionário Likert de 5 pontos (curada, muito melhor, um pouco melhor, sem alterações, pior) para avaliar o estado atual da paciente em comparação com seu estado de pré-tratamento; a pontuação foi “muito melhor”. Finalmente, em uma escala Likert de 5 pontos para avaliar sua satisfação com o tratamento de RFM (muito satisfeita, satisfeita, insegura, insatisfeita, muito insatisfeita), a paciente declarou que estava “muito satisfeita”.

## DISCUSSÃO

Essa paciente com LEV refratário aos corticosteroides locais apresentou melhora clínica subjetiva e objetiva progressiva após a segunda sessão de RFM, que persistiu após o término do tratamento, com sessões anuais de manutenção, e sem necessidade de corticosteroides adjuvantes. Outros pesquisadores relataram resultados semelhantes em pacientes com LEV refratário tratadas com *laser* de CO<sub>2</sub> fracionado, geralmente exigindo aplicações repetidas.<sup>(14-16)</sup>

As agulhas do equipamento de RFM usadas nessa paciente não perfuraram a pele, mas a tocaram superficialmente. Isso provavelmente contribuiu para a rápida recuperação da paciente e nos permitiu realizar o procedimento com anestesia local. O processo regenerativo foi favorecido pelo pulso fracionado aleatório, que promove um intervalo de relaxamento térmico e preserva o tecido normal próximo aos micropontos vaporizados. Biópsias epidérmicas da pálpebra inferior de pacientes tratados com RFM mostraram que o efeito térmico não ablativo na derme atingiu 0,1 mm de profundidade, sem efeito térmico lateral significativo.<sup>(10)</sup> Esse sistema

produz micropontos térmicos a uma profundidade mensurável, que atinge a derme reticular, para estimular a regeneração do tecido sem produzir uma cicatriz.<sup>(9-11)</sup> As microablações RFM são semelhantes às produzidas por *laser* de CO<sub>2</sub> fracionado.<sup>(12-17)</sup>

Existem vários modelos de equipamentos de radiofrequência, com diferentes tipos de energia e agulhas que penetram ou não penetram na pele para produzir efeitos térmicos estimulatórios.<sup>(18)</sup> Não encontramos estudos que comparassem esses diferentes tipos de equipamentos.

Pesquisadores anteriores apontaram os desafios no manejo de pacientes com LEV resistente e controvérsias sobre o tratamento de pacientes assintomáticas.<sup>(18)</sup> Os objetivos do tratamento de LEV com corticosteroides são evitar atrofia local e cicatrizes fibróticas e prevenir a transformação maligna das lesões.<sup>(3)</sup> Embora os corticosteroides tenham efeitos benéficos anti-inflamatórios e imunossuppressores, eles também inibem a proliferação de fibroblastos e a produção de colágeno. Além disso, o uso prolongado e excessivo de corticosteroides pode levar a atrofia e fragilidade da pele, hipopigmentação, sensação de queimação, ressecamento, telangiectasia e superinfecções fúngicas.<sup>(19)</sup>

Este relato de caso contribui para a pesquisa de tratamentos para LEV que não requerem cooperação prolongada da paciente e apresentam menos riscos e efeitos colaterais do que o uso de corticosteroides locais. Mais estudos são necessários envolvendo um número maior de pacientes com LEV com diferentes gravidades e durações da doença. Estudos futuros também devem testar a RFM sozinha ou associada a outros tratamentos médicos para avaliar os benefícios potenciais desse tratamento para pacientes com sintomas clínicos variados.

O LEV continua a ser um desafio terapêutico para muitas pacientes. Essa mulher foi tratada com RFM, uma técnica minimamente invasiva, com excelentes resultados e riscos mínimos.

## REFERÊNCIAS

1. Miranda JA, Chuvís do Val IC, Abrahão SC, Zaniboni BC, Fonseca FF, Guimarães RV, et al. Os três líquens: escleroso, plano e plano erosivo. *Femina*. 2014;42(2):65-72.
2. Lee A, Bradford J, Fischer G. Long-term management of adult vulvar lichen sclerosus: a prospective cohort study of 507 women. *JAMA Dermatol*. 2015;151(10):1061-7. doi: 10.1001/jamadermatol.2015.0643
3. Krapf JM, Mitchell L, Holton MA, Goldstein AT. Vulvar lichen sclerosus: current perspectives. *Int J Womens Health*. 2020;12:11-20. doi: 10.2147/IJWH.S191200
4. McCarthy S, MacEoin N, O'Driscoll M, O'Connor R, Heffron C, Murphy M. Should we always biopsy in clinically evident lichen sclerosus? *J Low Genit Tract Dis*. 2019;23(2):182-3. doi: 10.1097/LGT.0000000000000457
5. Caussade A. Lichen escleroso: actualización. *Arch Ginecol Obstet*. 2019;57(1):31-54.
6. Iglesia C. A randomized trial of clobetasol propionate versus fractionated CO<sub>2</sub> laser for the treatment of lichen sclerosus (CuRLS). Bethesda: U.S. National Library of Medicine; 2019 [cited 2020 Oct 06]. Available from: <https://clinicaltrials.gov/ct2/show/NCT02573883>



7. de Sica RC, Rodrigues CJ, Maria DA, Cuce LC. Study of 1550-nm erbium glass laser fractional non-ablative treatment of photoaging: comparative clinical effects, histopathology, electron microscopy and immunohistochemistry. *J Cosmet Laser Ther.* 2016;18(4):193-203. doi: 10.3109/14764172.2015.1114645
8. Lima EA. Fundamentos da Indução Percutânea de Colágeno com Agulhas (IPCA®). In: Lima EA, organizador. *IPCA® Indução Percutânea de Colágeno com Agulhas.* Rio de Janeiro: Guanabara Koogan; 2016. p. 26-33.
9. Mulholland RS, Ahn DH, Kreindel M, Paul M. Fractional ablative radio-frequency resurfacing in Asian and Caucasian skin: a novel method for deep radiofrequency fractional skin rejuvenation. *J Cosmet Dermatol Sci Appl.* 2012;2:144-50. doi: 10.4236/jcdsa.2012.23029
10. Casabona G, Presti C, Manzini M, Machado Filho CDAS. Fractional ablative radiofrequency: a pilot study of twenty cases involving rejuvenation of the lower eyelid. *Surg Cosmet Dermatol.* 2014;6(1):50-5.
11. Kamilos MF, Borrelli CL. New therapeutic option in genitourinary syndrome of menopause: pilot study using microablative fractional radiofrequency. *Einstein (Sao Paulo).* 2017;15(4):445-51. doi: 10.1590/s1679-45082017ao4051
12. Tadir Y, Gaspar A, Lev-Sagie A, Alexiades M, Alinsod R, Bader A, et al. Light and energy based therapeutics for genitourinary syndrome of menopause: consensus and controversies. *Lasers Surg Med.* 2017;49(2):137-59. doi: 10.1002/lsm.22637
13. Takano D, Lima EA. Classificação e características da injúria provocada pela IPCA®. In: Lima EA, organizador. *IPCA® Indução Percutânea de Colágeno com Agulhas.* Rio de Janeiro: Guanabara Koogan; 2016. p. 37.
14. Lee A, Lim A, Fischer G. Fractional carbon dioxide laser in recalcitrant vulval lichen sclerosus. *Australas J Dermatol.* 2016;57(1):39-43. doi: 10.1111/ajd.12305
15. Peterson CM, Lane JE, Ratz JL. Successful carbon dioxide laser therapy for refractory anogenital lichen sclerosus. *Dermatol Surg.* 2004;30(8):1148-51. doi: 10.1111/j.1524-4725.2004.30343.x
16. Baggish MS. Fractional CO2 laser treatment for vaginal atrophy and vulvar lichen sclerosus. *J Gynecol Surg.* 2016;32(6):309-17. doi: 10.1089/gyn.2016.0099
17. Salvatore S, Maggiore ULR, Athanasiou S, Origoni M, Candiani M, Calligaro A, et al. Histological study on the effects of microablative fractional CO2 laser on atrophic vaginal tissue: an ex vivo study. *Menopause.* 2015;22(8):845-9. doi: 10.1097/GME.0000000000000401
18. Alexiades M, Berube D. Randomized, blinded, 3-arm clinical trial assessing optimal temperature and duration for treatment with minimally invasive fractional radiofrequency. *Dermatol Surg.* 2015;41(5):623-32. doi: 10.1097/DSS.0000000000000034
19. Costa AD, Machado S, Selores M. Corticoides tópicos: considerações sobre a sua aplicação na patologia cutânea. *Rev Port Med Geral Fam.* 2005;21(4):367-73. doi: 10.32385/rpmgfv21i4.10155